Ein Fall von centralem

Angiosarkom des Rückenmarks.

Inaugural-Dissertation

vorgelegt

der hohen medicinischen Facultät der Universität München

zur Erlangung

der

medicinischen Doctorwürde

unter dem Präsidium des Herrn Prof. Dr. Bollinger

von

Georg Glaser,

Arzt aus Ratibor.

Hierzu 2 Tafeln mit 10 Zeichnungen.

Berlin 1885.

Gedruckt bei L. Schumacher.

Digitized by the Internet Archive
in 2026

https://archive.org/details/IA41556029_0067

Ein Fall von centralem Angiosarkom des Rückenmarks.

Von

Dr. **Georg Glaser**
aus Ratibor.

(Hierzu Taf. I. und II.)

Den vorliegenden Fall überliess mir Herr Dr. Gustav von Hösslin, Specialarzt für Nervenkrankheiten in München zur Bearbeitung. Es sei mir gestattet, diesem Herrn hiefür meinen aufrichtigsten Dank auszusprechen.

Aus doppelten Gründen erscheint der Fall werthvoll und interessant. Es handelt sich nämlich um einen centralen, primär vom Rückenmark ausgehenden, und fast über die ganze Länge vom obersten Cervicalmark bis zum Lendenmark mit kurzen Unterbrechungen sich hinziehenden, sehr gefässreichen Tumor, der mit Bestimmtheit in die Gruppe der Sarkome gehört. Ausserdem finden sich an einzelnen Stellen des Tumors in verschiedener Höhe des Rückenmarks verschieden grosse und zahlreiche Höhlenbildungen, so dass er mitverwerthet werden kann für die seit einigen Jahren bestehende Discussion über die Entstehung von Hohlräumen im Rückenmark, welchen Zustand man kurz mit dem Namen Syringomyelie zu bezeichnen pflegt. Nach einer Ansicht soll es sich meistentheils bei diesem Process um Schmelzung von Geschwulstgeweben handeln, und zwar vertreten diese Ansicht vornämlich Simon*), Schulze**) und mit einiger Reserve

*) Dieses Archiv Bd. V.
**) Virchow's Archiv Bd. 87. p. 110. und dieses Archiv Bd. VIII.

auch Westphal*). Eichhorst und Naunyn**) erhielten experimentell Höhlen im Rückenmark nach totaler Zerstörung einer begrenzten Stelle desselben; sie erklärten diese Höhlenbildung durch Lymphstauung im Sulcus longitudinalis post., die durch traumatischen Verschluss dieses Sulcus eintrat. Leyden***) stellt die Ansicht auf, dass die Anomalie eine congenitale Spaltbildung sei. Langhans†) endlich schreibt die Höhlenbildung dem gehinderten Abfluss des venösen Blutes aus dem Rückenmarke in das Kleinhirn, bei Tumoren desselben oder der Kleinhirnschädelgrube, zu. Welcher von diesen eben angeführten Ansichten unser Fall am meisten entsprechen würde, darüber will ich weiter unten in Kürze nochmal zurückkommen.

Vorweggenommen habe ich, dass es sich in unserem Falle um einen Tumor, und zwar aus der Reihe der Sarkome handelt. Virchow††) sagt in seinen Geschwülsten, dass er selbst noch keinen Fall von primärem Sarkom des Rückenmarks gesehen habe und unterlässt es auch, die in der Literatur berichteten Fälle kritisch zu beleuchten. Seit dieser Zeit sind zwar die Berichte über Rückenmarksgeschwülste, die an und für sich recht selten sind, etwas häufiger geworden, aber die Fälle von Sarkom gehören doch noch immer zu den grössten Seltenheiten.

Es ist bekannt, dass die häufigste, primär im Rückenmark vorkommende Geschwulst das von Virchow†††) genauer beschriebene Gliom ist. Eine Geschwulst, die im Wesentlichen nichts ist, als eine Hypertrophie und Hyperplasie des dem Centralnervensystem eigenthümlichen, von Virchow mit dem Namen Neuroglia belegten Stützgewebes, und die grosse Neigung hat, secundäre Veränderungen einzugehen, wie schleimig zu degeneriren oder cystoid zu entarten. Dem mikroskopischen Verhalten nach hält es manchmal schwer, eine scharfe Trennung zwischen Gliom und Sarkom zu machen, eine Trennung, die Virchow aber unter jeder Bedingung fordert. Die klinischen Erscheinungen sind auch hier im Rückenmark wie im Gehirn manchmal auffallend und erleichtern die Diagnose. Ich werde auf die von Virchow gestellten Kriterien weiter unten zurück-

*) Dieses Archiv Bd. V.
**) Archiv für experim. Pathologie. Bd. I. p. 225.
***) Virchow's Archiv Bd. 68.
†) Virchow's Archiv Bd. 85.
††) Virchow's Onkologie. Bd. II.
†††) Virchow's Onkologie. Bd. II.

kommen. Von anderen Geschwülsten kommen öfters Solitärtuberkel vor, die aber nur klinisches Interesse bieten, weil sie nur bei schwerer Allgemeininfection vorkommen, und der Therapie vollkommen unzugänglich sind. Klinisch sind sie wichtig, weil sie je nach ihrer Lage manchmal ganz charakteristische Krankheitsbilder hervorrufen, und deshalb für die Diagnose von anderen Rückenmarkserkrankungen verwerthet werden können, und ebenso zur Kenntniss der Physiologie des Rückenmarks beitragen. Schliesslich will ich noch die Gummi-Geschwülste erwähnen, weil gerade ihre richtige Erkenntniss von grossem Werthe für die Einleitung einer rationellen Therapie sein kann. Anatomisch bieten dieselben keine Besonderheiten.

Ich lasse nun die Krankengeschichte unseres Falles folgen:

Frau von 42 Jahren. Dauer des Leidens ca. 2 Jahre. Während der Gravidität lancinirende Schmerzen in den unteren Extremitäten. Im Puerperium Parese derselben. Dann Besserung. Später Coordinationsstörungen. Der Gang zuerst atactisch, dann spastisch. Sensibilitätsstörungen, Harnträufeln. Constante Obstipatio alvi. Melancholie, Selbmordmanie. Verstärkung der Sehnenreflexe. Reflectorische Pupillenstarre. Cystitis. Atrophie der Haut und Muskulatur. Decubitus. Tod zwei Monate nach der Aufnahme. Obductionsbefund: Geschwulst, centrales Angiosarkom und Höhlenbildung durch das ganze Rückenmark. Cystitis. Decubitus. Wanderniere.

Anamnese: Silverio, 42 Jahre alt, Kaufmannsfrau, stammt aus vollkommen gesunder Familie, nirgends ist in ihrer Verwandtschaft ein schwereres oder leichteres Nervenleiden zu constatiren. Patientin selbst war bis vor zwei Jahren stets gesund, sie erinnerte sich durchaus nicht, längere Zeit krank gelegen zu haben. Etwa überstandene Syphilis ist nicht zu constatiren.

Die Menstruation war von ihrem 15. Lebensjahre an bis zu ihrer Verheirathung stets regelmässig, nicht besonders schmerzhaft, nicht profus.

Nach ihrer Verheirathung machte sie rasch hintereinander sieben Geburten und mehrere Aborte durch, wodurch sie sehr heruntergekommen sein will.

In den letzten Jahren hatte Patientin schweren Kummer andauernd zu bestehen. Ihre völlig geordneten Vermögensverhältnisse wurden durch einen ungerathenen Sohn zerrüttet. Die letzte Geburt fand vor $1^1/_2$ Jahren statt; es wurde ein lebendes und lebensfähiges Kind geboren, das aber später an Catarrhus instestinalis zu Grunde ging. Ihre übrigen, stets, wie auch das letzte, ohne Kunsthülfe geborenen Kinder leben und erfreuen sich guter Gesundheit. Störungen des Centralnervensystems ist bei keinem zu constatiren, wofern man nicht die Verschwendung des ältesten Sohnes als eine solche entschuldigen will.

Während der letzten Gravidität nun traten häufig und zwar in der zweiten Hälfte derselben kolikartige Schmerzen im Leibe auf, welche in die Beine ausstrahlten. Diese Schmerzen wurden gegen Ende der Schwangerschaft immer unerträglicher, ohne dass dadurch der normale Verlauf gestört wurde. Im Puerperium aber bemerkte Patientin, dass sie ihre Beine nicht mehr so gut bewegen konnte als früher, sie kamen ihr viel schwerer vor als sonst, doch konnte sie noch immer, wenn auch nur mit grosser Mühe, einige an Excursion wenig ausgiebige Bewegungen mit ihnen vornehmen. Nach Angabe der Patientin soll sich diese Parese nach einigen Wochen spontan soweit gebessert haben, dass sie wenigstens wieder, wenn auch mühsam, gehen konnte. Das Gefühl der Schwere in den Beinen ist seither nicht mehr geschwunden. Diese Zeit der Besserung aber währte nicht lange; denn der Gang verschlimmerte sich zusehends, er wurde immer unsicherer nnd zwar schleudernd. Kurze Zeit darauf wurde er schleifend, und was am auffallendsten und unangenehmsten bemerkt wurde, taumelnd, so dass Patientin ohne Stütze nicht mehr gehen konnte. Bei geschlossenen Augen oder im Dunkeln auch nur einen Schritt zu gehen, war einfach unmöglich; ebenso ist das Stehen ohne Hülfe des Gesichtes unmöglich. Das Gefühl des Bodens unter der Sohle war allmälig völlig geschwunden. Patientin klagte über verschiedene Parästhesien, wie Ameisenkriechen, das Gefühl eisiger Kälte und des Pelzigseins. So schwand Tastempfindung zusehends, ebenso verhielt es sich mit der Schmerz- und Temperaturempfindung. Ferner trat sehr schnell das Gefühl der Ermüdung ein. Dazu gesellten sich bald schwere Störungen von Seiten der Blase und des Mastdarms, und zwar in Form von continuirlichem Harnträufeln, so dass die Bettwäsche stets durchnässt war, und constanter und äusserst schwer zu beseitigender Obstruction. Später traten cerebrale Erscheinungen auf, Patientin wurde schwermüthig, sie weinte viel und über jede Kleinigkeit, sie sah in Allem nur schweres Unglück, und gerieth bald in Selbstmordmanie, sie setzte alle Hebel in Bewegung, um sich aus „dieser Welt“ zu schaffen. Diese Erscheinungen von Seiten der Psyche, so schwer sie auch waren, schwanden aber in nicht allzu langer Zeit, um nicht wieder zu kommen. Ferner klagte Patientin über ihre Augen, sie wollte früher gut gesehen haben, manchmal komme es ihr jetzt vor, als ob alles verdunkelt sei.

Im Frühjahr 1881 brauchte Patientin eine Cur in Maxbrunn. Sie wurde dort mit Kalium bromatum und mit dem galvanischen Strom behandelt. Hierauf trat wiederum, wenn auch nur für einige Wochen, eine Erleichterung und Besserung aller Symptome ein. Der Gang wurde sicherer, sie ermüdete nicht so leicht, die Schmerzen, die während der ganzen Krankheit paroxymenweise auftraten, waren weniger häufig und nicht so schlimm wie früher. Allein dann trat wieder eine Exacerbation ein, und zwar in Bezug auf alle Symptome, so dass der Zustand der Patientin bedauernswerth wurde. Pat. nimmt rapide an Kräften ab, es stellen sich auch in den oberen Extremitäten heftige Schmerzen ein, die Kraft derselben nimmt zusehends

ab, dabei wird auch hier eine schnelle Abnahme aller Sensibilität bemerkt.

Status praesens vom 8. November 1881: Höchst abgemagerte, elend aussehende Person. — Haut atrophisch, schlaff, von fahler Farbe mit vielen Pigmentflecken. Muskulatur atrophisch. — Knochenbau gracil. — Herz und und Lunge zeigen keine Veränderung. Leber in normalen Grenzen. Rechte Niere leicht beweglich, einige Centimeter nach abwärts gerückt. — Cystitis.

Erscheinungen von Seite des Centralnervensystems.

I. Von Seite des Rückenmarks.

Störungen der Sensbilität: Es bestehen lancinirende Schmerzen der intensivsten Art in den unteren Extremitäten, dieselben treten anfallsweise auf, von ganz verschiedener Dauer, das eine Mal nur minuten-, das andere Mal stundenlang anhaltend. Die Intermissionen sind selten, und fast niemals ganz schmerzfrei. Diese Anfälle wiederholen sich täglich, und sind am stärksten und häufigsten bei tiefem Barometerstand. Hand in Hand mit diesen Schmerzen gehen kolikartige, die Patientin äusserst quälende Schmerzen im Rectum und Anus sich erstreckend auf die äusseren Geschlechtstheile, Vagina und Blase. Ferner besteht ein krampfhaft zusammenziehendes Gefühl im Abdomen, theils als Schmerz, theils als Gürtelgefühl von der Patientin charakterisirt.

Ausserdem bestehen Parästhesien der mannigfachsten Art in den oberen, namentlich in den unteren Extremitäten. Sie werden von der Patientin als Ameisenkriechen und Pelzigsein angegeben.

Cutane Sensibilitätsabstumpfung: Die Tastempfindung an den unteren Extremitäten ist bedeutend herabgesetzt, die Tasterkreise sind stellenweise bis zu 17 Ctm. weit. Ein Druck auf die Haut ausgeübt, wird erst nach beträchtlicher Zeit gespürt, ebenso verhält es sich mit den noch gegen Schmerz empfindlichen Stellen der Haut, es wird der Schmerz auch hier erst spät empfunden. Temperaturunterschiede werden nur schwer und langsam empfunden. Die richtige Localisation von Schmerz, Druck liegt ganz darnieder, die Plantae pedis utriusque sind vollkommen anästhetisch, ebenso besteht absolute Analgesie der unteren Bauchhälfte. Genannte Stellen sind gegen eine Pinselreizung mit 30 Elementen einer Chromsäurebatterie reactionslos.

Mukelgefühl ist auch bedeutend herabgesetzt: Patientin vermag nicht im Dunklen oder bei geschlossenen Augen zu gehen oder zu stehen.

An den oberen Extremitäten bestehen ebenfalls dieselben Sensibilitätsstörungen wie an den unteren.

Die Wirbelsäule ist auf Druck von oben her recht empfindlich. Einige Rückenwirbel und ebenso ein Halswirbel sind spontan schmerzhaft. Die Schmerzhaftigkeit wird momentan erheblich gesteigert durch Druck auf die betreffenden Dornfortsätze.

Störungen der Motilität: Patientin steht in gebückter Haltung da, stützt sich dabei am Tisch oder Stuhl, da sie sonst fallen müsste. Ohne

Unterstützung bei offenen Augen schwankt Patientin beim Stehen in erheblicher Weise. Beim Versuch zu gehen ohne Unterstützung oder auch mit solcher sinkt Patientin in die Knie, der Gang selbst ist unsicher, die Füsse werden auf dem Boden geschleift, dabei ist jede Bewegung ein Beweis, wie sehr die Coordination darnieder liegt. In den oberen Extremitäten besteht eine recht nennenswerthe motorische Schwäche; ein Händedruck mit der rechten Hand ausgeführt, wird kaum empfunden, noch viel schwächer erscheint ein solcher von der linken. Dabei ist die elektrische Erregbarkeit in den oberen und unteren Extremitäten bedeutend herabgesetzt.

Störungen der Reflexe: Die Hautreflexe sind normal, sowohl auf Schmerz als auf Kitzel erscheinen prompte Reflexe. Auf Beklopfen der Patellarsehne erfolgt heftige, bedeutend verstärkte Reflexauslösung. Ebenso ist der Dorsalclonus verstärkt.

Störungen der Blasen- und Mastdarmfunctionen: Incontinentia urinae. Kleider, Wäsche und Betten sind immer durchnässt. Erscheinungen von Cystitis haben sich schon längst eingestellt: der Harn reagirt alkalisch, der Bodensatz ist schleimig-eitriger Natur. Im Harn kein Zucker nachweisbar. — Der Stuhlgang ist retardirt, und zwar ist die Fäcalstauung im Dickdarm, das Rectum ist meist leer, der Sphincter ani gelähmt, und ohne Mühe für 2—3 Finger durchgängig.

Respirationsstörungen: Patientin hat öfters anfallsweise recht peinliche Anfälle von Dyspnoe, dieselben dauern nicht lange und bleiben öfters tagelang aus.

Trophische Störungen: Das Hautorgan ist schlecht ernährt, schlaff, fettarm, gelb erdfahler Farbe mit Pigmentflecken. Es bestehen profuse Schweisse. Magenverdauung gut, anfallsweise auftretende cardialgische Schmerzen mit Würgen und Erbrechen.

II. Störungen von Seiten des Gehirns.

Die Pupille reagirt auf starken Lichtreiz nur minimal, reflectorische Pupillenstarre. Oefters mannigfache amblyopische Erscheinungen. Die Untersuchung des Augenhintergrundes ergiebt keine Abnormität. Die Sehschärfe ist gut. Das Gesichtsfeld nicht eingeengt. Die Bewegungen der Augen sind gut.

Patientin ist häufig psychisch deprimirt, doch halten diese Depressionszustände nicht lange an.

Schlaf tritt spontan so gut wie gar nicht ein, er ist nur auf grosse Chloraldosen zu erreichen.

Sonst sind von Seite des Gehirns keine Erscheinungen vorhanden, es fehlt namentlich Kopfschmerz und Schwindelgefühl.

20. December. Absolute Lähmung der unteren Extremitäten.

Aus dem übrigen Krankheitsverlaufe ist nur zu erwähnen, dass am 26. December 1881 Decubitusnecrose am Os sacrum eingetreten ist. Pa-

tientin hat öfters pyämische Schüttelfröste, delirirt zeitweise und verfällt schliesslich kurz vor ihrem Tode in Somnolenz.

Am 4. Januar 1882 trat der Tod ohne besondere Erscheinungen ein.

Sectionsbefund: 24 h. post mortem. (Dr. von Hösslin.) Blasse abgemagerte Leiche. Decubitalnecrose am Os sacrum. Todtenflecke an den abhängigen Partien des Thorax und Abdomen. — Nach Eröffnung des Wirbelcanals fällt vor Allem auf, dass der Durasack an verschiedenen Stellen aufgebläht und voluminöser ist, als es normal der Fall zu sein pflegt. Eine solche nicht unbedeutende Hervorwölbung findet sich im oberen und unteren Cervicalmark. Dann wieder in der Gegend des Dorsal- und Anfang des Lumbarmarkes. Entsprechend diesen cylinderförmigen Anschwellungen des Durasackes findet sich die Consistenz vermindert; an der zuletzt beschriebenen Stelle erinnert das Tastgefühl an Pseudofluctuation. An anderen Stellen ist das Consistenzgefühl das des normalen Rückenmarkes, wieder an anderen, so an einer Stelle des Dorsalmarkes fühlt sich das Rückenmark durch die Dura hindurch entschieden härter an, als es gewöhnlich ist. Dabei ist die Dura äusserst gefässreich, trüb und an den seitlichen Partien mit dem Wirbelcanal recht fest verwachsen. Bei longitudinaler Eröffnung der Dura zeigt sich dieselbe an einzelnen Stellen mit der Pia verwachsen, an der oben beschriebenen pseudofluctuirenden Dorsal-Auftreibung aber ergiesst sich eine nicht unbeträchtliche Menge einer dunklen halbgeronnenen Masse, und in einer Ausdehnung von 2—3 Ctm. Höhe ist hier der Inhalt des Durasackes nicht Rückenmark, sondern Reste der beschriebenen halbflüssigen Masse, nach deren Entfernung nur die verdickte Dura übrig bleibt. Nach Herausnahme des Rückenmarkes, was an einzelnen Stellen wegen bestehender Verwachsungen ohne Läsion der Substanz derselben unmöglich ist, erscheint die Dura sehr gefässreich, mit vascularisirten fibrinösen, theils leicht abziehbaren, theils fest anhaftenden Membranen bedeckt, in denen an sehr vielen Stellen bis hirsekorngrosse, rundlich harte, dem Messer Widerstand leistende Körper von weissröthlicher Farbe eingelagert sind, welche Körper den Eindruck von Psammomen machen, die ihre Entstehung wahrscheinlich der entzündlichen Affection der harten Rückenmarkshaut verdanken. Die Pia erscheint sowohl an der Vorderseite, als auch besonders an der Hinterseite etwas getrübt, dabei sehr gefässreich; die Gefässe sind stellenweise sehr stark gefüllt, so dass die Pia ganz roth aussieht.

Auf einem Querschnitt etwas unterhalb der Medulla oblongata erscheint die ganze hintere Partie von weissröthlicher Farbe, es quillt über die Schnittfläche eine weiche schmierige Masse hervor. In der Gegend unterhalb des rechten Vorderhorns befindet sich eine gegen die Umgebung durch tiefere Röthung abgegrenzt erscheinende Höhle, in deren Nachbarschaft an Stelle des Hinterhorns ein gelblichröthlicher längs ovaler Herd sich findet. Die Goll'schen Stränge imponiren durch ihren Gefässreichthum, auch erkennt man eine kleine unregelmässige Hämorrhagie in denselben. Am grauen Mark und den Vordersträngen ist etwas

Abnormes nicht zu constatiren; dagegen erscheint das rechte Seitenhorn von graugelblicher Farbe. Ein Querschnitt des Cervicalmarkes etwas weiter unten, da wo das Rückenmark aufgebläht erschien, zeigt, dass von Rückenmarkssubstanz nur noch vorne und an den Seiten in einer Zone von etwa 2—3 Mm. übrig ist, während hinten von derselben nichts mehr wahrgenommen wird. Das ganze Centrum aber wird eingenommen von einer gegen die übriggebliebene Rückenmarksubstanz sehr scharf abgegrenzten Neubildung, die im Centrum deutlich cavernös, in den peripheren Zonen mehr solid, stark geröthet erscheint. An einzelnen Stellen finden sich auch hier freie Blutungen. Die Cavernen sind, soweit sich das entscheiden lässt, von geronnenem Blute gefüllt.

Auf einem Querschnit des untersten Cervicalmarkes erscheinen die Goll'schen Stränge etwas geröthet mit einigen gelblichen Stellen dazwischen. Im linken Hinterhorn aber erkennt man eine längs ovale gegen die Umgebung abgegrenzte in den linken Hinterstrang hineinragende erbsengrosse röthliche Neubildung, in deren Innern sich eine gelbliche Partie deutlich erkennen lässt. Die Mitte des Dorsalmarkes erscheint bis auf die etwas grau durchschimmernden Goll'schen Stränge normal.

Der Querschnitt dicht oberhalb der oben beschriebenen Höhle lässt erkennen, dass hier die ganze hintere Partie von der oben beschriebenen Neubildung eingenommen ist.

Im untersten Lendenmark sind die Hinterstränge der Sitz der beginnenden Erweichung. — An den abgehenden peripheren Nerven ist nichts Abnormes zu constatiren. — Die Gehirnhäute sind ohne Veränderung. Das Gehirn ist blass, von guter Consistenz. Die Ventrikel nicht erweitert. An der Basis zeigt sich keine Abnormität. Die Optici sind ohne Veränderung.

Das Kleinhirn mässig blutreich, von guter Consistenz.

Der Boden des IV. Ventrikels zeigt nichts Abnormes. — Querschnitte der Medulla oblongata weisen keine Veränderung der Substanz nach.

Herz klein, von guter Muskulatur. Klappenapparat intact.

Die Lungen zeigen bis auf eine mässige hypostatische Hyperämie der hinteren unteren Partien keine Veränderung; sie sind im Ganzen blass.

Rechte Niere ist einige Centimeter tiefer gerückt und leicht beweglich. Kapsel etwas verdickt, aber leicht abziehbar. Das Parenchym blass, aber ohne pathologische Veränderung. Linke Niere blass, aber sonst auch ohne Abnormität.

Genitalien zeigen keine Veränderung.

Die Blasenschleimhaut ist atrophisch, leicht erodirt, Muskulatur etwas verdickt. Der in der Blase befindliche Urin ist schleimig-eitrig, reagirt alkalisch.

Die mikroskopische Untersuchung der Medulla spinalis.

Es wurde die Untersuchung an einer Serie von Präparaten aus allen Theilen des Rückenmarks vorgenommen. Ich theile hier die Ergebnisse im

Auszuge mit. Was die vorgerückten Stadien des Processes betrifft, so erkennt man (Taf. II. Fig. II), dass die Rückenmarkssubstanz auf eine kleine Zone der Peripherie zusammengedrängt ist (Taf. II. Fig. IIa.), dass das Gliagewebe grossentheils verdickt der Kernreichthum ein grosser ist. Eine genaue scharfe Abgrenzung gegen den Tumor ist nicht zu erkennen, sondern man sieht, dass die Neubildung das Rückenmarksgewebe einfach verdrängt. Im linken Seitenstrang (Taf. IIc'. Fig. Ia'') fällt ein grosser Gefässreichthum und eine stärkere hypertrophische Neuroglia auf. Der Tumor selbst besteht in seinen peripheren Theilen aus einem sehr zellreichen Gewebe. Die Zellen sind meist Rundzellen, an denen sich deutlich Zellkern und Protoplasma unterscheiden lassen; an anderen Stellen sieht man nur Kerne (Taf. II. Fig. IIb.); an anderen ist mit Leichtigkeit (Taf. II. Fig. IIb') eine fibrilläre Grundsubstanz zu erkennen, und zwar sind die Fibrillen theils wellenförmig, theils unregelmässig verfilzt. Im Innern dieser sarcomatösen Massen finden sich kleine rundliche Höhlen (Taf. II. Fig. IIc.). Der Inhalt der Höhlen besteht zum Theil aus geronnenem Fibrin (Taf. II. Fig. IIc.), theils aus Fibrin plus Blut (Taf. II. Fig. IIc'), theils aus reinem Blut (Taf. II. Fig. IIc''). In anderen Höhlen finden sich neben fibrinösen Massen noch Geschwulstmassen und prall gefüllte Gefässe (Taf. II. Fig. IIc'''). Die Wandungen der Höhlen sind meist glatt, ohne Epithelbelag, und bestehen zum Theil aus Bindegewebe, zum grössten Theil aber aus Geschwulstgewebe. Im Geschwulstgewebe selbst fanden sich an vielen Stellen frische Hämorrhagien (Taf. II. Fig. II. d.). Die Gefässe sind prall gefüllt, sehr zahlreich, die Gefässwandung theils von normaler Dicke, theils mässig verdickt (Taf. II. Fig. IIe.). Von grauer Substanz, Ganglienzellen ist keine Spur zu sehen. Ebenso ist an derartigen Stellen wie Taf. II. Fig. II ein Centralcanal nicht mit Sicherheit aufzufinden.

Nimmt man ein frischeres Stadium des vorliegenden Processes zur Untersuchung, so bietet sich ein erheblich anderes Bild dar, ein Bild aber, das einen recht guten Einblick in die Genese des Processes gewährt. Ich halte mich hierbei an die Fig. I Taf. II. (entsprechend der Fig. I Taf. I.). Hier erkennt man, dass die periphere Zone erhaltenen Nervengewebes (Fig. Ia.) noch ganz normal ist; ihr zunächst liegt eine Zone Nervengewebe mit verdickter Neuroglia [Taf. II. Fig. Ia']). Diese Vermehrung des Gliagewebes ist am stärksten in der Nähe der Neubildung (Taf. II. Fig. Ia''). Die graue Substanz erscheint gefässreich (Taf. II. Fig. Ie.). Der Centralcanal (Fig. Ii.) obliterirt. Die Ganglienzellen links im Vorderhorn (Taf. II. Fig. Ig.) von ziemlich grosser Anzahl, gut gefärbt. Im rechten Vorderhorn dagegen sind sie spärlicher, weniger gut gefärbt und von dem gegen das Vorderhorn hinwachsenden Tumor entschieden plattgedrückt. Die unter dem rechten Vorderhorn gelegene Höhle (c) erscheint gegen die Umgebung deutlich abgegrenzt; diese Abgrenzung wird gebildet von einer Zone sehr zellreichen Gewebes. Die Zellen sind kleinere und grössere Rundzellen mit theils körniger, theils fibrillärer Grundsubstanz. Bei genauerem Hinsehen erkennt man aber, dass diese Abgrenzung, wenn sie auch deutlich ist, keineswegs scharf ist. Es findet sich nämlich, dass kotyledonenartig Fortsätze dieses zellreichen Gewebes in die Umgebung ausstrahlen, und die-

selbe durch Druck zum Schwund bringen. Ausser diesem Reichthum an runden Zellen imponirt auch die äussere Umgrenzung durch ihren Gefässreichthum. Dabei fällt auf, dass in der ganzen Peripherie Gefäss an Gefäss sich findet, die wie Vorposten gegen die Nachbarschaft ausgeschickt erscheinen. Die Wand der Höhle selbst besteht theils aus Bindegewebe, theils aus einem sehr zellreichen Gewebe. Die Innenwand ist reich an Zellen, unregelmässig bedeckt von einem theils kernlosen, theils kernreichen fibrinösen Gewebe. Im Uebrigen sind die gesammten Hinterstränge Sitz der Neubildung, die sich auszeichnet durch einen geradezu frappirenden Gefässreichthum. Dabei sind Gefässe, Capillaren, Venen und Arterien prallgefüllt mit Blut, die Gefässwandungen sind zum Theil verdickt (Taf. II. Fig. Iha.), zum Theil zeigen sie deutlich die von Recklinghausen so bezeichnete hyaline Degeneration der Adventitia. Der Tumor selbst (Fig. Ib.) besteht aus einem äusserst zellreichen Gewebe mit theils fibrillärer, theils körniger Grundsubstanz. An den Goll'schen Strängen nun findet sich noch eine eigenthümliche Erscheinung, die nicht unerwähnt bleiben darf. Es findet sich nämlich gerade hier am deutlichsten die hyaline Degeneration der Gefässwände, aber man erkennt zugleich, dass die Umgebung (Fig. Ih.) in nicht unbeträchtlicher Ausdehnung dieselbe Entartung zeigt, so dass die ganze obere Partie der Goll'schen Stränge aus dem bekannten homogenen Gewebe besteht, indem nur selten deutliche Rundzellen zu erkennen sind.

Was nun das erhaltene Nervengewebe betrifft, so ist dasselbe, soweit es sich an Alkoholpräparaten überhaupt beurtheilen lässt, bis auf die Hyperplasie des Gliagewebes normal.

Im Uebrigen ergab die Untersuchung, dass überall da, wo der Tumor im Entstehen ist, am meisten und ersten ein grosser Gefässreichthum imponirt, so z. B. Taf. I. Fig. Ia., wo die Neubildung auf den rechten Seitenstrang überzugehen scheint, ferner Taf. I. Fig. VIIa'. In den Partien des Rückenmarks aber, wo sich die Neubildung noch nicht etablirt hat, erscheint der Querschnitt bis auf die secundäre Degeneration (Taf. I. Fig. V) der Goll'schen Stränge unverändert.

Was Fig. IV Taf. I. betrifft, so will ich nur bemerken, dass es sich hier nicht um Sarkom handelt, wenigstens trifft man nirgends eine Stelle, die auch nur annähernd wie die oben beschriebene Neubildung aussieht, sondern das Ganze macht vielmehr den Eindruck, als ob es sich hier einfach um Erweichung der Rückenmarksubstanz handelt. Ob der in der Mitte quer verlaufende verzogene Schlitz dem verzerrten Centralcanal entspricht, lässt sich mit Sicherheit nicht mehr feststellen; nur das darf man sagen, dass man in dem schlecht gefärbten erweichten Gewebe mitunter auf Gebilde stösst, die man vielleicht als degenerirte Ganglienzellen ansehen könnte. Doch bin ich weit entfernt, das als sicher hinzustellen.

Der Centralcanal ist an allen Stellen des Rückenmarks obliterirt gefunden worden; eine Communication desselben mit einem der Hohlräume ist nirgends constatirt worden. Wiederholen will ich, dass die Innenwand aller

Höhlen, es wurde speciell darauf von mir geachtet, nicht gleichmässig ist, dass nirgends eine Epithelbekleidung sich findet.

Hieraus geht hervor, dass es sich in unserem Falle um ein Neoplasma handelt, welches durch die ganze Länge der Rückenmarkssubstanz vom obersten Cervicalmark bis zum Lendenmark mit Uebergehung einiger kurzer Strecken handelt, dass die Neubildung central im Rückenmark selbst gelegen von der Rückenmarksubstanz ausgeht und auf dieselbe beschränkt geblieben, und dass schliesslich das Neoplasma an vielen Stellen cystoid entartet ist.

Ich sage cystoid entartet und zwar deshalb, weil es keine Cysten im eigentlichen Sinne des Wortes sind, i. e. Hohlräume mit eigener Wand und glatter Innenwand, sondern überall ist die Innenwand rauh und zackig, was gegen eine Cyste spricht, und höchstens den Ausdruck der cystoiden Entartung zulässt. Dass aber diese Hohlräume entstanden sind aus Einschmelzung von Geschwulstmassen einerseits, geht daraus hervor, dass an einzelnen frischen Partien das Centrum weniger kernreich und blässer ist als die Peripherie. Es ist anzunehmen, dass die oben beschriebene hyaline Degeneration nur ein Vorläufer der Einschmelzung des Geschwulstgewebes ist. Erwähnenswerth sind die Circulationsstörungen, die in unserem Falle vorgelegen haben; darauf weist die pralle Füllung und Ausdehnung aller Gefässe der Capillaren und Venen, und wenn ich an einzelnen Stellen selbst Arterien mit Blut gefüllt fand, so ist das Beweis genug, wie schwer die Circulation unter dem Druck des wachsenden Tumors gelitten haben muss. Ein Theil der Höhlen aber ist wohl den ausgedehnten Hämorrhagien zuzuschreiben, die in das Geschwulstgewebe stattgefunden haben; darauf deuten die fibrinös blutigen Inhaltsmassen einiger Hohlräume. Dass es aber zu Blutungen kam, ist bei den Circulationsstörungen und den erkrankten Gefässwänden — ich erinnere an die oben beschriebene hyaline Degeneration und Verdickung der Wände im Allgemeinen — sehr naheliegend. Hinzufügen will ich, dass nicht selten in den Gefässwänden selbst Geschwulstzellen gefunden wurden.

Was den Ausgangspunkt des Tumors betrifft, so möchte ich mit Wahrscheinlichkeit die graue Substanz anschuldigen. In den relativ frischeren Stadien findet man nur das eine Hinterhorn, so Fig. III Taf. I. das linke erkrankt. In Fig. I Taf. I. ist es das rechte Hinterhorn und dessen Umgebung, was zunächst erkrankt ist. In Fig. VII Taf. I. scheint der vordere Theil der Hinterstränge zuerst betroffen zu sein. Wie dem auch sei, immer ist es die hintere Hälfte,

die zuerst erkrankt, und erst später greift die Neubildung auf die vorderen Partien über.

Was nun die zuerst befallene Stelle betrifft, so ist die untere Partie des Dorsal- und die oberste Partie des Lumbalmarkes die am meisten befallene; denn hier fand sich eben nur noch ein von der Dura begrenzter Hohlraum, erfüllt mit fibrinös-blutigen Massen vor. Im Uebrigen ist die Ausbreitung eine unregelmässige gewesen, da die zunächst schwer erkrankte Partie in der Mitte des Cervicalmarkes, die am wenigsten ergriffene Partie des unteren Cervicalmarks ist, während das Dorsalmark mit seinem oberen Theile von Neubildung keine Spur zeigt. Den Tumor selbst rechne ich in die Gruppe der Sarkome und zwar zu den Angiosarkomen mit hyaliner Degeneration der Gefässwände und der Geschwulstmassen selbst. Der Tumor ist primär im Rückenmark entstanden, da in den übrigen Organen keine Sarkommassen gefunden wurden. Die Pigmentflecken der Haut sind in letzter Zeit weder grösser, noch zahlreicher geworden, können also nicht als Keimsarkom angesehen werden. Dagegen spricht auch, dass der Rückenmarkstumor nicht pigmentirt ist, was bei Metastasen von pigmenthaltigen Sarkomen aus die Regel zu sein pflegt. Aetiologisch könnte dann höchstens die grosse Anzahl der Geburten und Aborten, die Patientin durchgemacht hat, verwerthet werden. Ein Trauma ist nicht vorhanden.

Was die Literatur der Rückenmarkstumoren betrifft, so verweise ich auf Leyden*) und Erb**). Hervorheben will ich von den älteren Fällen nur den Fall von Förster***), wobei es sich um ein Sarkom bei einem 18jährigen Knaben handelt, das sich über die ganze Länge des Rückenmarks hinzieht. Fernerhin der Fall Schüppel†). Hier ist es ein Gliomyxom des Rückenmarks, welches von der Medulla oblongata bis zum Cornu medullaris herab im Centrum des Rückenmarks verläuft und allenthalben von der Substanz desselben umgeben wird. Von neueren Beobachtungen erwähne ich nur die Veröffentlichungen von Schultze††), Roth†††) und Strümpell*†). Was das Vor-

*) Klinik der Rückenmarkskrankh. Bd. I.

**) Krankheiten des Rückenmarks. v. Ziemssen's Handbuch der spec. Pathol. und Therapie. Bd. XI. 2. Hälfte.

***) Pathol. Anatomie. Bd. I.

†) Archiv der Heilkunde. Bd. VIII.

††) Dieses Archiv Bd. VIII. Virchow's Archiv Bd. 87.

†††) Gliome diffuse de la moelle, syringo-myelie, atrophie musculaire. Archiv de physiologie norm. 1878.

*†) Deutsches Archiv für klin. Medicin Bd. 28.

kommen der Angiosarkome überhaupt betrifft, so wurden dieselben in den Thränendrüsen, Speicheldrüsen und im Hoden angetroffen, dann aber auch im Gehirn, wieder ein Beweis, wie verwandt Gehirn und Rückenmark in Bezug auf das Vorkommen von Tumoren sind.

In klinischer Beziehung bietet unser Fall nichts Besonderes; auch hier sind die Schmerzhaftigkeit der Affection mit Parästhesien, die allmälig von unten nach oben aufsteigende Lähmung mit Sensibilitätsstörung, die Intermissionen, die plötzliche Verschlimmerung im Verlauf der Krankheit und die Steigerung der Reflexerregbarkeit die hervorstechendsten Symptome.

Schliesslich sei mir gestattet, Herrn Prof. Bollinger für die Unterstützung, die er mir bei Bearbeitung dieses Falles gewährt hat, meinen besten Dank auszusprechen, auch will ich es nicht unterlassen, an dieser Stelle Herrn Prof. Ziegler und Herrn Dr. Nauwerck in Tübingen meinen aufrichtigsten Dank zu sagen.

Erklärung der Abbildungen.

Tafel I.

Fig. I. Schnitt etwas unterhalb der Medulla oblongata.
- a. Normales Nervengewebe.
- a′. Nervengewebe mit hyperplastischer Neuroglia.
- a″. Stärkere Hyperplasie der Neuroglia mit beginnender Geschwulstbildung, Auftreten zahlreicher Gefässe.
- b. Neubildung.
- c. Höhle.
- e. Gefässe.
- i. Centralcanal.

Fig. II. Schnitt etwas tiefer unter dem Cervicalmark.
- a. Nervengewebe.
- a′. Nervengewebe mit Hyperplasie der Neuroglia.
- b. Tumor.
- c. Höhle mit Fibrin.
- c′. Höhle mit Fibrin und Blut.
- e. Gefässe.

Fig. IIa. Schnitt durch die Mitte des Cervicalmarkes.
- a. Nervengewebe.
- a′. Nervengewebe mit verdickter Neuroglia.
- b. Tumor.
- c. Höhle mit Fibrin.
- c″. Höhle mit Blut.
- e. Gefässe.

Fig. III. Schnitt durch das untere Cervicalmark.
b. Tumor.
Fig. IV. Schnitt durch das obere Dorsalmark.
d. Hämorrhagie.
h. Erweichte graue Substanz.
m. Erweichtes Nervengewebe.
Fig. V. Schnitt durch die Mitte des Dorsalmarkes.
a'. Hyperplasie der Neuroglia der Goll'schen Stränge.
Fig. VI. Unteres Dorsalmark.
b. Tumor.
k. Nervengewebe im Zustande der Erweichung.
Fig. VII. Lumbarmark.
a'. Hyperplasie des Gliagewebes mit Gefässreichthum.
Vergrösserung 1 : 3.

Tafel II.

c'Fig. I. entspricht Taf. I. Fig. I.
a. Nervengewebe.
a'. Nervengewebe mit verdickter Neuroglia.
a''. Nervengewebe mit verdickter Neuroglia und Gefässneubildung.
b. Tumor.
c. Höhle mit Fibrin.
d. Hämorrhagie.
e. Gefässe.
g. Ganglienzellen.
h. Hyaline Degeneration des Tumor.
i. Centralcanal.
Die Abbildung wurde mit Object. I. und III. Ocular o Seibert gemacht.
Gefässquerschnitt.
ho. Hyaline Degeneration der verdickten Gefässwand. S. Oc. o, Object. V.
c''Fig. II. entspricht Taf. I. Fig. II.
a. Nervengewebe.
b. Tumor meist aus Rundzellen bestehend.
b'. Tumor mit fibrinöser granulirter Substanz.
c. Höhle mit Fibrin.
c'. Höhle mit Fibrin und Blut.
c''. Höhle mit Blut.
c'''. Höhle mit Geschwulststellen und
e. Gefässe.
Hier wurde Seibert Ocular o, Object. I., III. und V. gebracht, zum Theil auch Immersion Seibert $^1/_{12}$.

Fig. I.

Fig. II.

Fig. II a

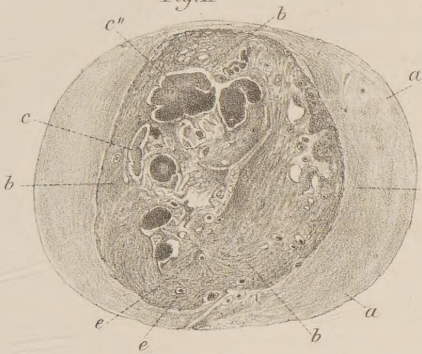

Fig. III.

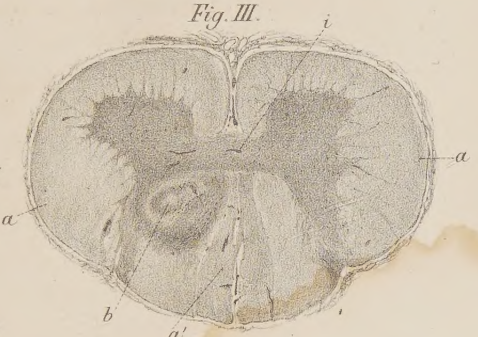

Fig. IV.

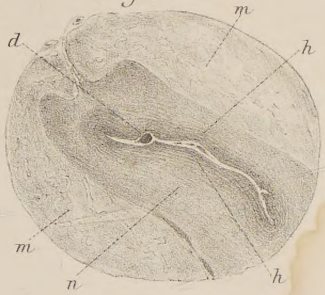

Fig. V.

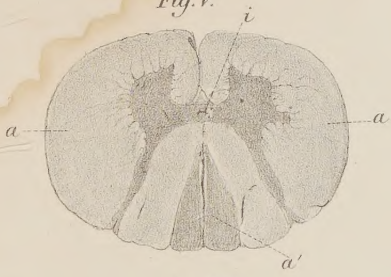

Fig. VI.

Fig. VII.

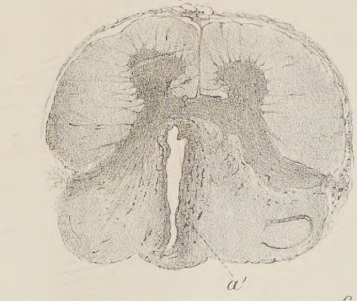

C. Krapf del. Vergr. 3 : 1. C. Laue lith.

Fig. I.

Seibert: Oc. 0, Obj. Iu. III.

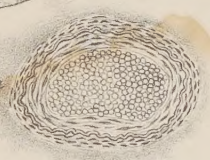

Oc. 0, Obj. V.

Fig. II.

Oc. 0, Obj. I, III u. V.

C. Krapf del.

C. Laue lith.